

Rauðkyrningabólga í vélinda í börnum

Tvö sjúkratilfelli

Lúther Sigurðsson læknir¹, Úlfur Agnarsson læknir^{2,3}, Ari V. Axelsson læknir³

ÁGRIP

Rauðkyrningabólga í vélinda er tiltölulega nýr sjúkdómur, fyrst lýst 1978, en hefur hlotið aukna athygli síðastliðinn áratug. Í fyrstu aðallega í börnum og unglingum en síðan einnig í fullorðnum. Í yngri börnum eru vanþrif og uppköst aðaleinkenni en í eldri börnum og fullorðnum kyngingarörðugleikar, brjóstverkir og jafnvel þrengingar í vélinda. Tengsl eru sterk við ofnæmi og orsökinn er oftast viðbrögð við ákveðnum fæðuflokkum. Greining rauðkyrningabólgu er fyrst og fremst byggð á vefjasýnum frá

vélindaspeglun en einnig þurfa að vera til staðar einkenni sem samrýmast bólgunni og jafnframt þarf að útiloka bakflæði sem undirliggjandi orsök rauðkyrningabólgu. Bólgan þarf að vera einskorðuð við vélinda. Meðferð er að forðast ákveðnar fæðutegundir og stundum lyfjameðferð. Í þessari samantekt lýsum við ólíkum birtingarformum þessa sjúkdóms í tveimur börnum.

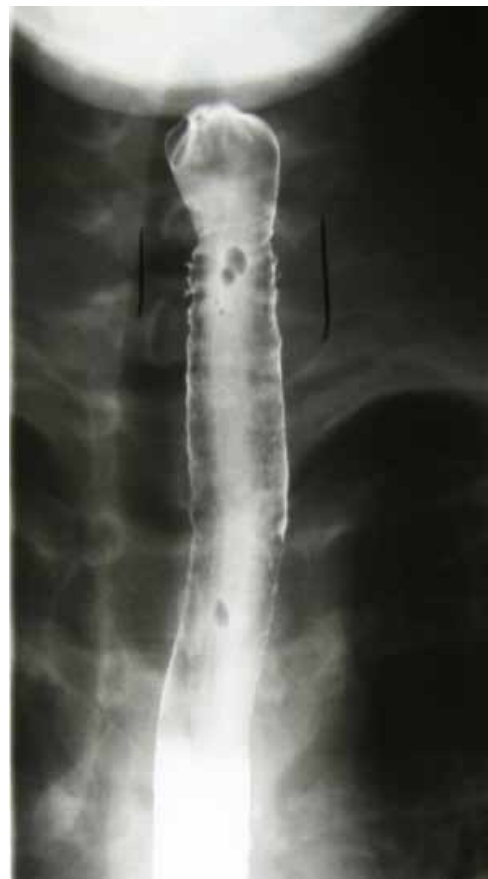Inngangur

¹Barnaeidd lækna- og lýðheilsuskóla Háskólans í Wisconsin, ²Barnaspítala Hringins, ³Landspítala.

Rauðkyrningabólga í vélinda (*eosinophilic esophagitis*) er sjúkdómur sem fyrst var lýst 1978¹, og 1995 var lýst tengslum sjúkdómsins við ofnæmi. Rauðkyrningabólga í vélinda hefur fengið aukna athygli síðastliðinn áratug. Í fyrstu var rauðkyrningabólgan rannsökuð í börnum og unglingum²⁻⁴ en síðan einnig í fullorðnum⁵ og er í auknum mæli þekkt ástæða kyngingarörðugleika og brjóstverkja í eldri börnum, og einnig orsök vanþrifa og uppkasta í ungum börnum.

Fyrri tilfelli

Þrettán ára stúlka leitaði á bráðamóttöku eftir að matarbiti stóð í henni. Hún lýsti því þannig að hann væri fastur í miðju brjósti. Hún var áður hraust en átti þó til að fá endurtekinn og þrálátan áblástur á varir og átti stundum erfitt með að kyngja. Við skoðun átti hún erfitt með að kyngja munnvatni og lét það leka út um munn. Einnig átti hún erfitt með tal. Skoðun á slímhúð í munni og koki, hlustun brjósthol og kviðskoðun voru eðlileg. Myndgreining sýndi ótila á móts við hálslið 6. Stúlkan var vélindaspegluð og kjötbiti fjarlægður en speglunarskýrsla lýsir hvorki slímhúð né voru sýni tekin. Í framhaldi leit að stúlkan til sérfræðings í meltingarsjúkdómum barna vegna óþæginda í brjósti og kyngingarerfiðleika. Myndgreining var framkvæmd og sýndi óeðlilega slímhúð á svæði C7 (hálsliður nr. 7) til Th1 (brjóstholslíðsbolur nr. 1), lýst sem „þrengingu á 2 cm svæði með fyllingu á recessum í vélindaveggnum sem samræmdest útliti intramural esophageal pseudo-diverticulosis“ (mynd 1). Endurtekin vélinda- og magaspeglun sýndi eðlilega vítt vélinda án nokkurra þrengsla með línulaga hvítum útfellingum eftir endilöngu vélinda og einnig hringjum, og viðkvæmri slímhúð sem blæddi auðveldlega við sýnatöku (mynd 2). Sýni frá vélinda sýndi bólgu með áberandi íferð rauðkyrninga. Ofnæmisprufur, bæði húðprufur og blóðprufur, voru neikvæðar nema væg svörun

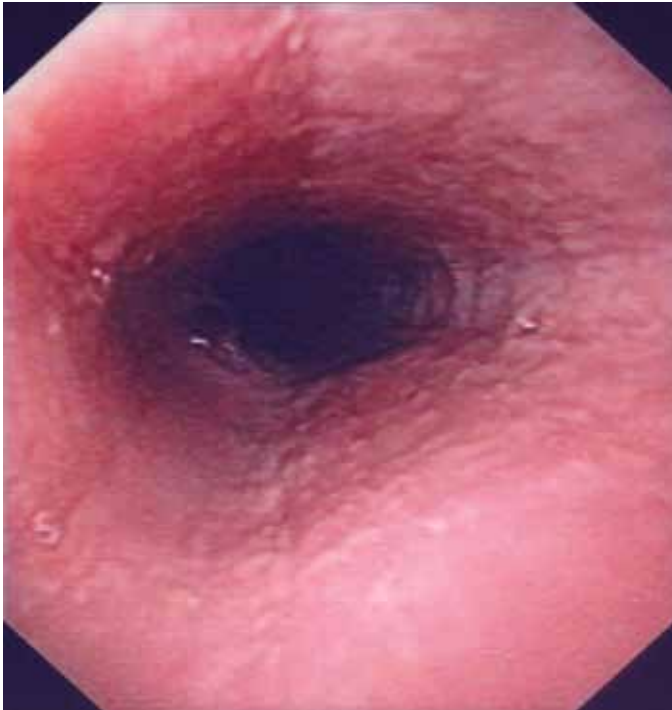


Mynd 1. Röntgenmynd af hluta vélinda, lýst sem fyllingu á recessum í vélindaveggnum sem samræmdest útliti „intramural esophageal pseudo-diverticulosis“.

gegn jarðhnetum. Við meðhöndlun með innúðabarksterum sem var kyngt hurfu kyngingarerfiðleikar en endurtekin speglun sýndi enn rauðkyrningabólgu, þó í minna mæli. Athyglisvert er að tíðni áblásturs á vörum minnkaði einnig. Tíu árum seinna er hún enn með einkenni og þarf að kyngja innúðasterum öðru hvoru.

Fyrirspurnir:
Lúther Sigurðsson
lsigur@wisc.edu
@pediatrics.wisc.edu

Greinin barst
28. júní 2013,
samþykkt til birtingar
6. nóvember 2013.
Engin hagsmunatengsl
gefin upp.



Mynd 2. Mynd frá vélindaspeglun sýnir hvítleitar útfellingar í slímhúð og rákir eftir endilöngu sem hefur verið lýst í tengslum við rauðkyrningabólgu í vélinda.

Seinna tilfelli

Stúlka var þriðja barn foreldra sinna og fæddist eftir eðlilega 40 vikna meðgöngu. Strax á fyrstu vikum var hún óvær, kastaði upp og frá upphafi ungbarnaeftirlits var þyngdaraukning slæg. Hún var eingöngu á brjósti fyrstu 6 vikurnar en var mjög óvær við brjóst, hætti oft að drekka í miðri gjöf og varð loks afhuga brjósti. Því var foreldrum ráðlagt að hætta brjóstgjöf vegna óvæðar og vegna þess að hún þyngdist ekki. Vansæld og vanþrif héldu þó áfram, hitaeningatalning benti til þess að hún innbyrti ekki nóg. Fram yfir eins árs aldurs var hún tíður gestur á heilsugæslu og bráðamóttöku vegna þessara einkenna. Bakflæðilyf breyttu engu né lystarörvandi lyf (Cípróheptadín). Ítarlegar rannsóknir sýndu eðlilegan almennan blóðhag, sölt, lifrarsím, skjaldkirtilspróf, zink, insúlínvaxtarþætti 1 og insúlínbindipróf, jafnframt eðlilega litninga, og þvagprufur. Myndgreining af vélinda, maga, görn og höfði var eðlileg. Við rúmlega eins árs aldur hafði stúlkan fallið um tvö staðalfrávik á vaxtarkúrfu í lengd og þyngd frá fæðingu og áhyggjur vöknudu um seinan hreyfiþroska. Var hún þá spegluð og vefjasýni frá vélinda sýndu rauðkyrningabólgu í vélinda. Ofnæmispróf bæði á húð og í blóði sýndu svörun við mjólk, eggjum og fiski. Í framhaldi var prófuð þurrmjólk sem innhélt niðurbrotin eggjahvítuæfni (Nutramigen). Þannig eggjahvítuæfni í þurrmjólkinni eru tví- og þríþeptíð eða amínósýrur eingöngu og því litlar líkur á ofnæmisvökum. Stúlkunni leið nú betur en þyngdist samt hægar en ásætlanlegt var vegna lítills áhuga á fæðu og var hún því spegluð aftur hálfu ári seinna. Enn sást rauðkyrningabólga í vefjasýnum, þó í minna magni. Næst var því prófuð þurrmjólk sem eingöngu innihélt amínósýrur (Neocate) og var hún gefin í fyrstu gegnum magaslöngu í nefi. Þyngdist hún vel, þroski og orka tóku

við sér. Hún hafði hins vegar takmarkaðan áhuga á mat eða drykk og var því sett varanleg magaslöngu með magaraufun.

Við 5 ára aldur er hún enn með magaslöngu og fær stóran hluta næringar sinnar frá amínósýrublöndu vegna þess hve takmarkað hún þolir af fæðutegundum. Hún er jafnfætis jafnöldrum í þroska. Hún hefur töluvert exem og astma sem versnar ef hún kemst í tæri við þekktu ofnæmisvalda í fæðu.

Umræða

Í þessum sjúkratilfellum lýsum við tveimur birtingarformum rauðkyrningabólgu í vélinda. Við viljum með þessu vekja athygli á tiltölulega nýjum sjúkdómi. Við teljum tilfellin lýsa vel einkennum bólgunnar, erfiðleikum við að finna undirliggjandi orsök einkenna og ólíkri meðferð. Einkenni rauðkyrningabólgu í vélinda eru ólík eftir aldri, yngri börn eru óvær, neita að borða og þyngjast jafnvel illa, en í stálpuðum börnum eru einkennin oft frekar uppköst og magaverkir og í eldri börnum og unglungum er lýst brjóstverkjum og kyngingarerfiðleikum.⁶ Í töflu I eru helstu einkenni bólgunnar tekin saman.

Rauðkyrningabólga í vélinda í börnum var fyrst lýst á 10. áratug síðustu aldar þegar barnalæknar sáu að börn sem höfðu verið greind með vélindabólgu svöruðu ekki meðferð gegn vélindabakflæði sem fram að því var talin nær eina ástæða vélindabólgu, að frátöldum sýkingum. Þegar vefjasýni frá vélinda barna sem ekki svöruðu sýruhemjandi lyfjum voru skoðuð nánar, kom í ljós að þau innihéldu fleiri rauðkyrninga samanborið við sýni frá börnum með vélindabólgu vegna staðfests sýrubakflæðis sem höfðu lagast á sýruhemjandi lyfjum.^{2,4}

Rauðkyrningabólga í vélinda er greind með vélindaspeglun, ákveðinni áferð slímhúðar í speglun hefur verið lýst, annars vegar hvítum rákum eftir endilöngu vélinda eins og í tilfelli 1 og einnig stundum hringjum. Útlit slímhúðar eitt og sér nægir ekki til greiningar. Endanleg greining er eingöngu fengin með því að taka sýni úr vélinda sem meinafræðingur skoðar. Rauðkyrningar eru ekki til staðar í heilbrigðu vélinda en þá má stundum sjá sem hluta af bólgusvari í vélindabakflæði. Rauðkyrningar í bólgunni eru fleiri en sjást að öllu jöfnu í vélindabakflæði og dreifast um allt vélindað og eru jafnvel flestir í nærlægu vélinda, ólíkt því sem sést í vélindabakflæði þar sem bólgan er fyrst og fremst við vélindamagamót. Eftir nokkra endurskoðun eru nýjustu viðmið fyrir greiningu á rauðkyrningabólgu í vélinda 15 rauðkyrningar í HPF (*high power field*), einnig eru rauðkyrningaörkýli, úrkornun

Tafla I. Einkenni rauðkyrningabólgu í vélinda í börnum og fullorðnum.^{5,6}

Börn	Unglingar/Fullorðnir
Vanþrif	Kyngingarörðugleikar
Uppköst/gúlpa upp í munn	Fæðuklumpar fastir í vélinda
Nábitur/brjóstsviði, svara ekki sýruhömlun	Nábitur/brjóstsviði, svara ekki sýruhömlun
Kyngingarörðugleikar	
Fæðuklumpar/ótilar í vélinda	
Verkir í efri hluta kviðar	

(degranulation) á rauðkyrningum og samansöfnun rauðkyrninga við yfirborð þekju vísbending um bólguna.⁷ Einkenni sjúklings, fjöldi rauðkyrninga í blóði, ofnæmispróf eða geislagreining eru ekki talin nægjanleg til greiningar án vefjasýna þó þessi einkenni geti vissulega verið hjálpleg.⁷

Óljóst er hvað orsakar rauðkyrningabólgu í vélinda en tengsl við ofnæmi eru sterk. Allt að 70% einstaklinga með bólguna eru með jákvæð ofnæmispróf eða sterka sögu um ofnæmi.^{8,9} Jafnvel þeir sem ekki eru með staðfest ofnæmi svara samt fæðumeðferð þar sem algengir ofnæmisvaldar í fæðu eru útilokaðir.⁸ Loftbornir ofnæmisvakar eins og frjókorn hafa jafnframt verið tengdir rauðkyrningabólgu og sjúklingar lýsa mismunandi miklum einkennum eftir árstíðum.¹⁰ Árangursrík meðferð með barksterum styrkir tilgátu ofnæmis sem aðalorsök.^{11,12} Dýra- og mannarannsóknir benda sterklega til að um sé að ræða Th2 svörun eða blandaða Th1/Th2 svörun. Líkt og í öðrum Th2 sjúkdómum virðist meingerðin tengjast ofnæmisvökum í einstaklingum sem eru erfðafræðilega viðkvæmir.¹³ Rauðkyrningabólga í vélinda er algengari í þeim sem hafa sterka ættarsögu um astma og ofnæmi og í börnum hefur verið lýst að 9% eigi systkini eða foreldri með bólguna.¹⁴ Karlmenn virðast í meirihluta sjúklings og gæti það skýrst af breytingum í geni á X-litningum sem lýst hefur verið við bólguna. Sú gena-breyting gæti haft áhrif á IL13 sem aftur á móti stýrir framleiðslu á Eotaxin 3 sem sterklega tengist rauðkyrningabólgu.¹³

Meðferð rauðkyrningabólgu í vélinda snýr fyrst og fremst að því að reyna að útiloka þær fæðutegundir sem kunna að orsaka bólguna. Ofnæmispróf, hvort heldur húðpróf eða blóðprufur, geta verið hjálpleg.⁷ Ef ekki er hægt að finna ákveðna fæðu sem ofnæmisvald, má reyna útilokunarmataræði þar sem kerfisbundið

er tekin út fæðu. Mjólkurvörur, egg, hveiti, soja, skeldýr og hnetur eru fæðuflokkar sem eru fjarlægðir og þá mjólk oftast fyrst. Ef ekki er gerlegt eða vilji til að taka fæðuflokka út úr mataræði, má prófa að nota eingöngu næringarblöndur þar sem eggjahvítuefni eru niðurbrotin tví- eða þríþéttid eða innihalda eingöngu aminosýrur og er þetta gagnlegt, einkum í ungum börnum.¹⁵ Þá er fylgst með einkennum og/eða endurtekin speglun meðan fæðutegundum er bætt aftur inn í mataræðið, einni í senn, í þeim tilgangi að finna viðeigandi mataræði. Ef ekki tekst að lækna bólguna með mataræði má nota barkstera, annaðhvort með því að kyngja innúðas-terum sem að jafnaði eru notaðir við astma eða steralausn sem sérstaklega er ætlað að virka staðbundið í vélinda^{11,12} en sjaldnar með hefðbundnum sterum vegna aukaverkana. Samkvæmt nýjustu greiningarskilmerkjum þarf að byrja á að meðhöndla rauðkyrningabólgu í vélinda með sýruhemjum til að útiloka aðrar ástæður slíkrar bólgu, það er vegna sýrubakflæðis (*PPI responsive eosophageal eosinophilia*). Ástæðan er sú að í vélindabólgu vegna sýrubakflæðis má finna rauðkyrninga, þó í minna mæli sé, og það er nokkuð algengt að til staðar sé rauðkyrningabólga sem uppfyllir öll skilmerki hennar en lagast á prótón-pumpuhemjum.⁵

Báðir sjúklingar höfðu viðvarandi einkenni. Ekki er ljóst hverjar langtímahorfur rauðkyrningabólgu í vélinda eru. Sökum þess hve nýlega greining þessa sjúkdóms hófst, vitum við lítið um náttúrulegan gang hans. Af 660 börnum sem fylgt var í 14 ár gátu aðeins 10% hópsins farið aftur á almennt fæði.⁸ Svo virðist sem viðvarandi þrengsli geti myndast í fullorðnum og rannsókn á endurteknum sýnum frá vélinda benda til þess að örvefur myndist í sumum einstaklingum.¹³ Enn er óljóst hvort langvinn sterameðferð breyti gangi sjúkdómsins.

Heimildir

- Landres R, Kuster G, Strum W. Eosinophilic esophagitis in a patient with vigorous achalasia. *Gastroenterology* 1978; 74: 1298-130.
- Kelly KJ, Lazenby AJ, Rowe PC, Yardley JH, Perman JA, Sampson HA. Eosinophilic esophagitis attributed to gastroesophageal reflux: improvement with an amino acid-based formula. *Gastroenterology* 1995; 109:1503-12.
- Orenstein SR, Shalaby TM, Di Lorenzo C, Putnam PE, Sigurdsson L, Mousa H, et al. The spectrum of pediatric eosinophilic esophagitis beyond infancy: a clinical series of 30 children. *Am J Gastroenterol* 2000; 95: 1422-30.
- Liacouras CA, Wenner WJ, Brown K, Ruchelli E. Primary eosinophilic esophagitis in children: successful treatment with oral corticosteroids. *J Pediatr Gastroenterol Nutr* 1998; 26: 380-5.
- Fox VL, Nurko S, Furuta GT. Eosinophilic esophagitis: it's not just kid's stuff. *Gastrointest Endosc* 2002; 56: 260-70.
- Khan S, Orenstein SR, Di Lorenzo C, Kocoshis SA, Putnam PE, Sigurdsson L, et al. Eosinophilic esophagitis: strictures, impactions, dysphagia. *Dig Dis Sci* 2003; 48: 22-9.
- Liacouras CA, Furuta GT, Hirano I, Atkins D, Attwood SE, Bonis PA, et al. Eosinophilic esophagitis: updated consensus recommendations for children and adults. *J Allergy Clin Immunol* 2011; 128: 3-20.
- Spergel JM, Brown-Whitehorn TF, Beausoleil JL, Franciosi J, Shuker M, Verma R, et al. 14 years of eosinophilic esophagitis: clinical features and prognosis. *J Pediatr Gastroenterol Nutr* 2009; 48: 30-6.
- Erwin EA, James HR, Gutekunst HM, Russo JM, Kelleher KJ, Platts-Mills TA. Serum IgE measurement and detection of food allergy in pediatric patients with eosinophilic esophagitis. *Ann Allergy Asthma Immunol* 2010; 104: 496-502.
- Almansa C, Krishna M, Buchner AM, Ghabril MS, Talley N, DeVault KR, et al. Seasonal distribution in newly diagnosed cases of eosinophilic esophagitis in adults. *Am J Gastroenterol* 2009; 104: 828-33.
- Dohil R, Newbury R, Fox L, Bastian J, Aceves S. Oral viscous budesonide is effective in children with eosinophilic esophagitis in a randomized, placebo-controlled trial. *Gastroenterology* 2010; 139: 418-29.
- Konikoff MR, Noel RJ, Blanchard C, Kirby C, Jameson SC, Buckmeier BK, et al. A randomized, double-blind, placebo-controlled trial of fluticasone propionate for pediatric eosinophilic esophagitis. *Gastroenterology* 2006; 131: 1381-91.
- Blanchard C, Rothenberg ME. Basics pathogenesis of eosinophilic esophagitis. *Gastrointest Endosc Clin N Am* 2008; 18: 133-43.
- Noel RJ, Putnam PE, Rothenberg ME. Eosinophilic esophagitis. *N Engl J Med* 2004; 351: 940-1.
- Spergel JM, Brown-Whitehorn TF, Cianferoni A, Shuker M, Wang ML, Verma R, et al. Identification of causative foods in children with eosinophilic esophagitis treated with an elimination diet. *J Allergy Clin Immunol* 2012; 130: 461-7.

ENGLISH SUMMARY

Eosinophilic esophagitis in children. Two case reportsSigurdsson L¹, Agnarsson U^{2,3}, Axelsson AV³

Eosinophilic Esophagitis (EoE) is a relatively new disease which was first reported in 1978 but increasingly diagnosed in the last 15 years. Initially EoE was mainly described in children but later also recognized in adults. In infants it presents as a food refusal, failure to thrive and vomiting. In older children and adults symptoms include chest pain dysphagia, oesophageal food impaction and even strictures on endoscopy. The

etiology of EoE is often food allergy. Diagnosis is made on biopsies from the oesophagus and by excluding other causes of eosophageal eosinophilia. It is treated by eliminating the offending food groups or using local corticosteroids. We describe different presentation of eosinophilic esophagitis in two children and discuss diagnosis and treatment.

Key words: *Eosinophilic Esophagitis, children, food impaction, intramural oesophageal pseudo-diverticulosis.*

Correspondence: *Lúther Sigurðsson, lsigurdsson@pediatrics.wisc.edu*

¹University of Wisconsin School of Medicine and Public Health, Department of Pediatrics, ²Childrens Hospital, ³Landspítali National University Hospital in Reykjavík.